



SEBUAH TINJAUAN PUSTAKA: DIAGNOSIS HINGGA PROGNOSIS ULKUS KORNEA

Anggia Viona Farehan Adam¹, Marie Yuni Andari²

¹ Program Studi Pendidikan Dokter, Fakultas Kedokteran, Universitas Mataram

² Departemen Ilmu Kesehatan Mata, Fakultas Kedokteran, Universitas Mataram

Corresponding Author: Anggia Viona Farehan Adam, Pendidikan Dokter, Fakultas Kedokteran, Universitas Mataram

E-Mail: anggiviona@gmail.com

Received 09 Desember 2022; **Accepted** 11 Desember 2022; **Online Published** 17 Januari 2023

Abstrak

Ulkus kornea adalah suatu keadaan patologik pada kornea mata yang ditandai dengan adanya infiltrat supuratif disertai defek kornea bergaung dan diskontinuitas jaringan kornea dari epitel sampai stroma. Ulkus kornea dapat disebabkan oleh adanya infeksi dan/atau non infeksi. Secara umum ulkus kornea dapat diklasifikasikan menjadi 2 yakni ulkus kornea sentral dan ulkus kornea perifer. Penegakkan diagnosis penyakitnya dapat didasarkan dari hasil anamnesis, pemeriksaan fisik, dan pemeriksaan penunjang. Penatalaksanaan ulkus kornea didasarkan pada etiologi timbulnya penyakit. Apabila ulkus kornea berhasil didiagnosis secara dini dan diberikan terapi dengan cepat dan tepat maka akan menghasilkan prognosis yang baik.

Keywords: *ulkus kornea, kornea mata, infeksi*

PENDAHULUAN

Kornea merupakan selaput bening pada mata yang tembus cahaya dan menutup bola mata di bagian depan. Sifat tembus cahaya yang dimiliki oleh kornea ini sebagai hasil struktur kornea yang *uniform*, deturgenses, dan avaskuler (1). Ulkus kornea adalah suatu keadaan patologik pada kornea berupa hilangnya sebagian besar permukaan hingga lapisan stroma kornea akibat kematian jaringan kornea yang ditandai dengan adanya infiltrat supuratif disertai defek kornea bergaung dan diskontinuitas jaringan kornea dari epitel sampai stroma.

Ulkus kornea dapat terjadi akibat adanya trauma oleh benda asing, insufisiensi air mata atau penyakit yang memfasilitasi masuknya bakteri atau jamur ke dalam kornea sehingga menimbulkan reaksi infeksi atau peradangan. Oleh karena sifat ulkus kornea berupa luka terbuka pada kornea, maka dapat menimbulkan gejala berupa nyeri, menurunkan

kejernihan penglihatan hingga kemungkinan erosi pada kornea (2,3). Pembentukan jaringan parut akibat ulserasi kornea merupakan penyebab utama kebutaan dan gangguan penglihatan di seluruh dunia. Di Indonesia sendiri kekeruhan kornea masih menjadi salah satu masalah kesehatan mata yang memerlukan perhatian khusus karena prevalensinya cukup tinggi dimana menempati peringkat kedua dalam penyebab utama kebutaan. Sebagian besar gangguan penglihatan ini dapat diminimalisasi jika diagnosis penyebabnya ditetapkan secara dini dan ditatalaksana secara tepat.

DEFINISI

Ulkus kornea adalah suatu keadaan patologik pada kornea mata yang ditandai dengan adanya infiltrat supuratif disertai defek kornea bergaung dan diskontinuitas jaringan kornea dari epitel sampai stroma. Ulkus kornea dapat dibedakan menjadi dua yakni lesi infeksius dan lesi steril. Lesi infeksius dapat

diakibatkan oleh adanya infeksi mikroba (jamur, virus, bakteri, atau parasite), sedangkan lesi steril dihubungkan dengan penurunan sistem imun pasien (4).

EPIDEMIOLOGI

Angka kejadian ulkus kornea setiap jenisnya di dunia tergolong cukup tinggi. Suatu studi retrospektif di California pada Tahun 2010 menemukan data bahwa ulkus kornea bakterialis memiliki angka insiden 60.3 per 100000 penduduk pertahunnya (5). Penelitian sejenis dilakukan pada tahun 2014, dimana pada penelitian ini didapatkan data bahwa terdapat kasus ulkus kornea akibat virus khususnya herpes simplex sebanyak 5 – 20 kasus per 10000 penduduk setiap tahunnya di negara berkembang (6). Sedangkan angka kejadian ulkus kornea akibat jamur ditemukan hanya mencapai 0.32 kasus per 1 juta penduduk setiap tahunnya. Hal ini disebutkan dalam penelitian yang dilakukan di Amerika Serikat pada tahun 2013. Dalam penelitian ini juga disebutkan bahwa insiden ulkus kornea bergantung pada penyebabnya meliputi asupan makanan, mikroorganisme, trauma dan kelainan kongenital, sedangkan faktor risikonya antara lain karena trauma, pemakaian lensa kontak, dan beberapa bersifat idiopatik. Berdasarkan penelitian ini juga diketahui laki-laki memiliki risiko lebih tinggi mengalami ulkus kornea, yaitu sekitar 71%. Keadaan ini mungkin diakibatkan karena kegiatan laki-laki lebih padat dibandingkan wanita sehingga lebih rentan mengalami trauma (7).

ETIOLOGI

Ulkus kornea dapat disebabkan karena beberapa etiologi antara lain adanya infeksi seperti infeksi bakteri (*P. aeruginosa*, *Streptococcus pneumonia*, *Streptococcus ginosa*, dan spesies *Moraxella*), infeksi jamur (*Candida*, *Aspergillus*, *Fusarium*, *Cephalosporium*, dan spesies mikosis fungoides), infeksi virus (herpes simpleks,

variola, varicella-zoster, dan vaccinia), dan infeksi acanthamoeba. Selain itu terdapat pula ulkus kornea akibat non infeksi meliputi bahan kimia (bersifat asam atau basa tergantung pH), radiasi atau suhu, defisiensi vitamin A, obat-obatan, sindrom sjorgen, pajanan, kelainan dari membran basal, dan neurotropik. Sistem imun berupa granulomatosa wagner dan *rheumathoid arthritis* juga berperan dalam terjadinya ulkus kornea (8).

KLASIFIKASI

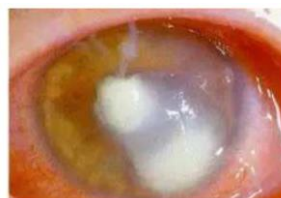Berdasarkan lokasinya, ulkus kornea dapat diklasifikasikan menjadi 2, yaitu: (9)

A. Ulkus kornea sentral

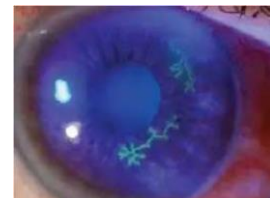- Ulkus kornea bakterialis
- Ulkus kornea virus
- Ulkus kornea fungi (jamur)
- Ulkus kornea acanthamoeba

B. Ulkus kornea perifer

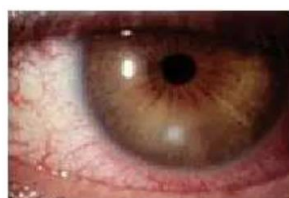- Ulkus kornea marginal
- Ulkus kornea cincin (*ring ulcer*)
- Ulkus kornea mooren (ulkus sepinginosa kronik/roden)



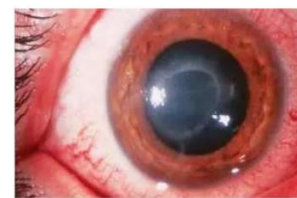Gambar 1. Ulkus Kornea Bakterialis (9)



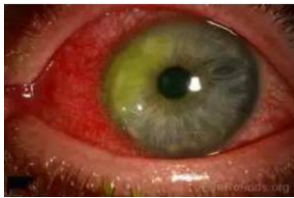Gambar 2. Ulkus Kornea Virus (9)



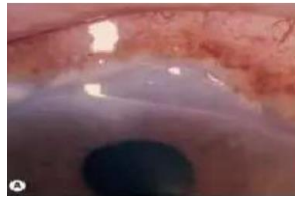Gambar 3. Ulkus Kornea Jamur (9)



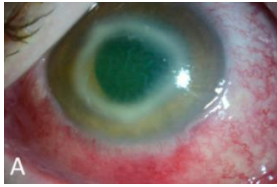
Gambar 4. Ulkus Kornea Acanthamoeba (9)



Gambar 5. Ulkus Kornea Marginal (9)



Gambar 6. Ulkus Kornea Mooren (9)



Gambar 7. Ulkus Kornea Cincin (9)

PATOFISIOLOGI

Ulkus kornea dapat terjadi karena pertahanan tubuh khususnya mata mengalami gangguan. Apabila hal ini terjadi, risiko terjadinya infeksi akan meningkat. Adapun penyebab yang mendasarinya yakni trauma langsung pada kornea, penyakit alis mata yang kronis, abnormalitas *tear film* yang mengganggu keseimbangan permukaan bola mata serta trauma hipoksia akibat pemakaian lensa kontak (10).

Koloni bakteri patologi pada lapisan kornea bersifat antigen dan akan melepaskan beberapa enzim dan toksin. Hal ini akan mengaktifkan reaksi antigen antibodi yang menjadi awal mula proses inflamasi. Sel-sel PMN pada kornea akan membentuk infiltrat yang tampak sebagai bercak berwarna kelabu, keruh dengan batas – batas yang tidak jelas dan permukaan kasar, kemudian dapat terjadi kerusakan epitel dan akhirnya timbul ulkus kornea. PMN ini sendiri berfungsi memfagositosis bakteri. Lapisan kolagen stroma didestruksi oleh bakteri dan enzim leukosit serta proses degradasi berlanjut sampai terjadi proses nekrosis dan penipisan. Oleh karena adanya penipisan lapisan ini, maka akan timbul perforasi yang mengakibatkan terjadinya endoftalmitis. Apabila kornea telah sembuh maka dapat timbul jaringan parut yang menyebabkan penurunan visus mata (10).

Terbentuknya ulkus pada kornea diduga ditentukan oleh adanya kolagenase yang dibentuk oleh sel epitel baru dan sel radang. Hingga saat ini diketahui terdapat 2 bentuk tukak pada kornea, yaitu sentral dan marginal/perifer. Tukak kornea sentral biasanya disebabkan oleh infeksi bakteri, virus, dan jamur. Sedangkan perifer umumnya disebabkan oleh reaksi alergi, autoimun, toksik, dan infeksi. Infeksi pada kornea perifer biasanya disebabkan oleh kuman *Staphylococcus aureus*, *H. influenza*, dan *M. lacunata* (10).

Kornea mempunyai banyak serabut saraf, maka kebanyakan lesi pada kornea baik superfisial maupun profunda dapat menimbulkan rasa sakit dan fotofobia. Rasa sakit juga dirasakan akan semakin hebat dengan adanya gesekan palpebra (terutama palpebra superior) pada kornea dan menetap sampai sembuh. Kontraksi yang terjadi secara terus menerus dan bersifat progresif serta regresi iris dan peradangan dapat menimbulkan fotofobia, sedangkan iritasi yang terjadi pada ujung saraf kornea merupakan fenomena refleksi yang berhubungan dengan timbulnya dilatasi pada pembuluh iris (10).

Ulkus yang terjadi pada ulkus kornea ini dapat meluas kedua arah yaitu melebar dan mendalam. Jika ulkus yang timbul kecil dan dangkal maka akan lebih cepat sembuh dan daerah infiltrasi ini menjadi bersih kembali, tetapi jika lesi sampai ke membran Bowman dan sebagian stroma maka akan terbentuk jaringan ikat baru yang akan mengakibatkan terjadinya jaringan parut atau sikatrik (12).

DIAGNOSIS

Diagnosis ulkus kornea dapat ditegakkan berdasarkan hasil anamnesis, pemeriksaan fisik dan pemeriksaan penunjang. Proses anamnesis memegang peranan penting dalam menegakkan diagnosis ulkus kornea. Pada pasien dengan ulkus kornea akan sering ditemukan gejala berupa mata merah dan berair, nyeri,

adanya *discharge*, fotofobia, penurunan visus mata, edema kelopak mata, dan timbulnya bercak putih pada mata. Kemudian perlu juga digali mengenai riwayat trauma, benda asing, abrasi, riwayat penyakit kornea sebelumnya seperti keratitis akibat infeksi virus herpes simpleks yang sering kambuh. Penting juga ditanyakan riwayat pemakaian pemakaian obat topikal oleh pasien seperti kortikosteroid yang merupakan merupakan predisposisi penyakit akibat bakteri, virus, dan fungi terutama terutama keratitis herpes simpleks. Terdapat kemungkinan juga terjadinya immunosupresi akibat penyakit sistemik seperti DM, AIDS, keganasan, selain oleh terapi immunosupresi khusus. Setelah melakukan anamnesis dapat dilanjutkan dengan pemeriksaan fisik. Pada pemeriksaan ini akan didapatkan gejala obyektif berupa adanya injeksi siliar, kornea edema, terdapat infiltrat, hilangnya jaringan kornea. Pada kasus yang berat dapat terjadi iritis yang disertai dengan adanya hipopion. Untuk memastikan diagnosis dilakukan beberapa pemeriksaan penunjang meliputi pemeriksaan visus mata, tes refraksi, tes air mata, pemeriksaan slit-lamp, keratometri (pengukuran kornea), respon reflek pupil, dan pewarnaan kornea dengan zat fluoresensi (2,11).

TATALAKSANA

Ulkus kornea merupakan suatu kegawatdaruratan di bidang oftalmologi yang harus segera mendapat pertolongan. Tatalaksana pada ulkus kornea memiliki tujuan untuk menekan siklus hidup bakteri dengan pemberian antibiotika dan mengurangi reaksi radang dengan obat golongan steroid. Secara umum ulkus kornea memiliki konsep tatalaksana yakni jika terdapat ulkus yang disertai dengan pembentukan sekret yang banyak maka kontraindikasi untuk dilakukan pembalutan karena dapat menghalangi proses keluarnya sekret infeksi dan otomatis menyediakan media yang baik untuk perkembangbiakan kuman penyebabnya. Kemudian Sekret yang terbentuk dibersihkan setiap 4 kali sehari. Tatalaksana ulkus kornea juga perlu memperhatikan kemungkinan terjadinya glaukoma sekunder. Pemberian antibiotika harus menyesuaikan dengan penyebab penyakit. Adapun beberapa medikamentosa yang dapat diberikan pada pasien dengan ulkus kornea sesuai etiologinya (12):

A. Antibiotika

Pemberian antibiotika pada kasus ulkus kornea dapat dimulai dengan pemberian antibiotika spektrum luas. Jika sudah diketahui secara spesifik menyebabkan dapat diganti dengan antibiotika sesuai kuman penyebabnya. Golongan obat antibiotika sendiri memiliki beberapa sediaan yakni salep, tetes atau injeksi subkonjungtiva. Pada pengobatan ulkus kornea pemberian dalam sediaan salep tidak direkomendasikan. Adapun contoh dari antiobiotika antara lain Basitrasin 500 unit, Sulfonamide 10-30%, Tetrasiklin 10 mg, Neomisin 3,5-5 mg, Gentamisin 3 mg, Eritromisin 0,5%, Tobramisin 3 mg, Kloramfenikol 10 mg,

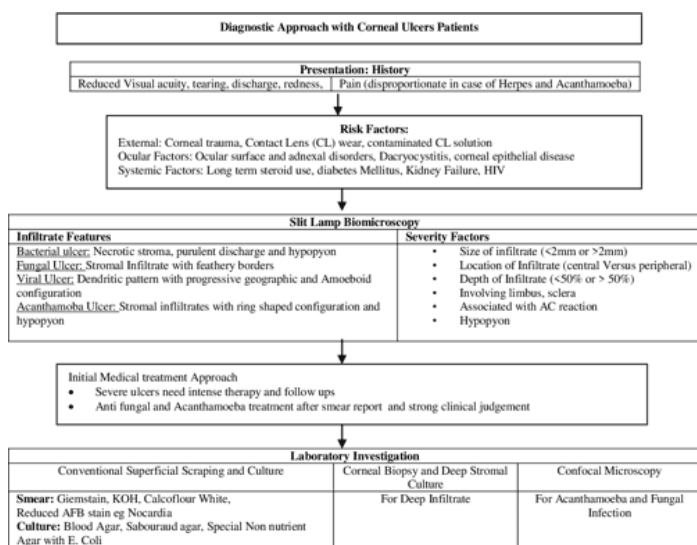


Figure 1: Diagnostic Approach with Corneal Ulcers Patients

Gambar 8. Algoritma Diagnosis Ulkus Kornea

Ofloksasin 3 mg, Ciprofloksasin 3 mg, dan Polimisin B 10.000 unit.

B. Anti jamur

Berdasarkan jenis jamur penyebabnya, pemberian terapi anti jamur ini dapat dibedakan kembali menjadi beberapa, antara lain:

1. Jamur berfilamen: topikal topikal amphotericin B, Natamicin, Thiomerosal, Imidazol, dan Imidazol
2. Ragi (yeast): Amphotericin B, Imidazol, Natamicin, Micafungin 0,1% tetes mata (14,15)
3. Actinomyces yang bukan jamur sejati: golongan sulfa dan berbagai jenis antibiotika lainnya.

C. Anti Viral

Untuk ulkus kornea akibat herpes zoster dapat diberikan terapi yang bersifat simptomatik seperti steroid lokal untuk mengurangi gejala, antibiotika spektrum luas untuk mencegah infeksi sekunder, sikloplegik, analgetik bila terdapat indikasi tertentu serta antiviral topikal seperti salep asiklovir 3% tiap 4 jam.

D. Anti acanthamoeba

Ulkus kornea akibat acanthamoeba dapat diberikan poliheksametilen biguanid + propamidin isetionat atau salep klorheksidin glukonat 0,02%.

Tatalaksana ulkus kornea dapat berupa kombinasi antar beberapa golongan obat, sebagai contohnya kombinasi pemberian antibiotika dan kortikosteroid. Terdapat tatacara pemberian keduanya dimana kortikosteroid dapat diberikan jika terjadi respon yang memuaskan terhadap pemberian antibiotika.

Kortikosteroid tetes dapat mulai diberikan dengan dosis sedang (prednisolon asetat atau fosfat 1% setiap 4-6 jam), kemudian pasien harus dimonitor selama 24-48 jam setelah terapi awal diberikan. Pengobatan dapat dihentikan jika sudah terjadi epitelisasi dan mata terlihat tenang. Sedangkan tatalaksana berupa intervensi bedah atau keratoplasti merupakan pilihan terakhir dan dilakukan jika penatalaksanaan menggunakan medikamentosa tidak berhasil. Adapun indikasi keratoplasti yakni pengobatan yang tidak mendapatkan hasil maksimal, terjadinya jaringan parut yang mengganggu penglihatan serta kedalaman ulkus telah berisiko menimbulkan perforasi (13)

KOMPLIKASI

Ulkus kornea dapat menimbulkan beberapa komplikasi jika tidak diidentifikasi dan tatalaksana dengan sesuai. Adapun beberapa komplikasi yang dapat ditimbulkan seperti infeksi terjadi di bagian lebih dalam dari kornea meliputi endoftalmitis dan panoftalmitis. Selain itu dapat juga terjadi perforasi kornea (14). Perforasi kornea terjadi dikarenakan lapisan kornea menjadi semakin tipis seiring perkembangan penyakit sehingga dapat mencetuskan terjadinya peningkatan tekanan intraokuler. Jaringan parut yang terbentuk akibat ulkus kornea juga dapat berkembang menyebabkan terjadinya penurunan parsial maupun kompleks sehingga akan mengakibatkan glaukoma dan katarak (2).

PROGNOSIS

Prognosis dari ulkus kornea bergantung pada ketepatan dan kecepatan identifikasi penyakit pada pasien dan tatalaksana yang diberikan. Semakin dini diagnosis ditegakkan dan semakin cepat pemberian terapi yang tepat pada kasus ulkus kornea maka akan menghasilkan prognosis yang baik. Selain itu mikroorganisme penyebab dan adanya penyulit atau

komplikasi selama perjalanan penyakit juga berperan menentukan prognosis pasien (14).

KESIMPULAN

Ulkus Kornea adalah suatu keadaan patologik pada kornea mata yang ditandai dengan adanya infiltrat supuratif disertai defek kornea bergaung dan diskontinuitas jaringan kornea dari epitel sampai stroma. Prevalensi ulkus kornea cukup tinggi di Indonesia. Terdapat beberapa etiologi ulkus kornea diantaranya infeksi bakteri, virus, jamur, dan acanthamoeba, penyebab non infeksi seperti radiasi serta sistem imun. Diagnosis penyakit ini dapat ditegakkan dari hasil anamnesis, pemeriksaan fisik, dan pemeriksaan penunjang (khususnya bagian mata). Mengenai tatalaksananya, ulkus kornea dapat ditatalaksana sesuai dengan etiologinya dan kebutuhan pasien. Apabila tatalaksana pasien tidak sesuai maka akan menimbulkan berbagai komplikasi sehingga akan menghasilkan luaran yang buruk pada pasien.

DAFTAR PUSTAKA

1. Ilyas S, Yulianti S. Ilmu Penyakit Mata. 5th ed. Jakarta: Badan Penerbit Fakultas Kedokteran Universitas Indonesia. 2014. p.5-7
2. Perhimpunan Dokter Spesialis Mata Indonesia. Ulkus Kornea dalam: Ilmu Penyakit Mata Untuk Dokter Umum dan Mahasiswa Kedokteran. Penerbit Sagung Seto Jakarta. 2012.
3. Ilyas S, Yulianti S. Ilmu Penyakit Mata. 5th ed. Jakarta: Badan Penerbit Fakultas Kedokteran Universitas Indonesia. 2014. p.167-74.
4. Murraine, Marc, Duchesne, Bernard, dkk. Chronic Corneal Ulcer. Laboratories Thea. France: 2016. hlm. 38-47.
5. Jeng BH, Gritz DC, Kumar AB, Holsclaw DS, Porco TC, Smith SD, Whitcher JP, Margolis TP, Wong IG. Epidemiology of ulcerative keratitis in Northern California. Arch Ophthalmol. 2010 Aug;128(8):1022-8. [PubMed]
6. Hill GM, Ku ES, Dwarakanathan S. Herpes simplex keratitis. Dis Mon. 2014 Jun;60(6):239-46. [PubMed]
7. Thomas PA, Kaliyamurthy J. Mycotic keratitis: epidemiology, diagnosis and management. Clin Microbiol Infect. 2013 Mar;19(3):210-20. [PubMed]
8. Amatya, R., Shrestha, S., Khanal, B., Gurung, R., Poudyal, et al. Etiological agents of corneal ulcer: five years prospective study in eastern Nepal. Nepal Med Coll J. 2012 Sep;14(3):219-22.
9. Vaughan, D, Asbury T, Riordan, P. Oftalmologi Umum. 14th Ed. Alih bahasa: Tambajong J, Pendit BU. Jakarta: Widya Medika. 2012:220.
10. World Health Organization. Global data on visual impairments 2010. Geneva: WHO; 2012. WHO/NMH/PBD/12.01). Available from: <http://www.who.int/blindness/GLOBALDATA-FINALforweb.pdf>;
11. Vaughan, D, Asbury T, Riordan, P. Oftalmologi Umum. 14th Ed. Alih bahasa: Tambajong J, Pendit BU. Jakarta: Widya Medika. 2012:220.
12. Perhimpunan Dokter Spesialis Mata Indonesia. Ulkus Kornea dalam: Ilmu Penyakit Mata Untuk Dokter Umum dan Mahasiswa Kedokteran. Penerbit Sagung Seto Jakarta. 2012.

13. Yum HR., Kim MS, Kim EC. Retrocorneal membrane after Descemet endothelial keratoplasty. 2013 Sep;32(9):1288-90.
14. Susila, Niti et al. Standar Pelayanan Medis Ilmu Kesehatan Mata FK UNUD/RSUP Sanglah Denpasar. Bagian/SMF Ilmu Kesehatan Mata FK UNUD/RSUP Sanglah Denpasar. 2009.

