



PNEUMONITIS HIPERSENSITIF SEBUAH TINJAUAN PUSTAKA

Marwa Zileikhadira Manzalina¹

¹ Program Studi Pendidikan Dokter, Fakultas Kedokteran, Universitas Mataram

Corresponding Author: Marwa Zileikhadira Manzalina, Program Studi Pendidikan Dokter, Fakultas Kedokteran, Universitas Mataram.

E-Mail: marwazm02@gmail.com

Received 07 September 2023; **Accepted** 28 September 2023; **Online Published** 20 Oktober 2023

Abstrak

Pneumonitis Hipersensitif (*Hypersensitive Pneumonitis/ HP*) merupakan penyakit peradangan paru yang disebabkan reaksi hipersensitifitas tipe 3 dan 4 terhadap allergen yang ada di lingkungan dan timbul setelah paparan kronis, biasanya berhubungan dengan allergen di lingkungan tempat tinggal atau pekerjaan yang terhirup. Penyakit ini relatif sulit dan jarang ditemukan, namun dapat menyebabkan kecacatan yang bermakna hingga bersifat *irreversible*. Adanya fibrosis paru pada HRCT memiliki implikasi penting untuk prognosis dan manajemen. Pasien dengan HP harus dipantau secara teratur untuk menilai perkembangannya. Sedapat mungkin, antigen pemicu harus dihindari. Imunosupresi umumnya digunakan dalam pengobatan HP tetapi belum terbukti memperlambat perkembangan penyakit fibrosis. Nintedanib, penghambat tirosin kinase, adalah pilihan pengobatan yang disetujui untuk HP fibrotik dengan fenotipe progresif

Keywords: *Pneumonitis hipersensitif, HRCT, tatalaksana*

Abstract

Hypersensitive Pneumonitis (HP) is an inflammatory lung disease caused by type 3 and 4 hypersensitivity reactions to allergens present in the environment and arises after chronic exposure, usually associated with inhaled residential or occupational allergens. The disease is relatively difficult and rare, but can cause significant and irreversible disability. The presence of pulmonary fibrosis on HRCT has important implications for prognosis and management. Patients with HP should be monitored regularly to assess progression. As far as possible, trigger antigens should be avoided. Immunosuppression is commonly used in the treatment of HP but has not been shown to slow the progression of fibrosing disease. Nintedanib, a tyrosine kinase inhibitor, is an approved treatment option for fibrotic HP with a progressive phenotype.

Keywords: *Hypersensitivity pneumonitis, HRCT, management*

PENDAHULUAN

Pneumonitis Hipersensitif (*Hypersensitive Pneumonitis/ HP*) merupakan penyakit peradangan paru yang disebabkan reaksi hipersensitifitas tipe 3 dan 4 terhadap allergen yang ada di lingkungan dan timbul setelah paparan kronis, biasanya berhubungan dengan allergen di lingkungan tempat tinggal atau pekerjaan yang terhirup. Penyakit ini relatif sulit dan jarang

ditemukan, namun dapat menyebabkan kecacatan yang bermakna hingga bersifat *irreversible*. Hingga saat ini proses pasti terjadinya penyakit ini pada penderita masih belum sepenuhnya diketahui, dugaan faktor individual atau genetik masih menjadi peran utama diikuti dengan durasi paparan terhadap allergen.^{1,2,3}

Pneumonitis sendiri termasuk dalam *interstitial lung disease (ILD)* yang setiap tahunnya mencapai

angka sekitar 4.1 kejadian per 100.000 individu. Angka kejadian pneumonitis hipersensitif menepati urutan ke-3 setelah IPF (*Idiopathic Pulmonary Fibrosis*) 28%, ILD terkait penyakit jaringan lunak 14 %, dan pneumonitis hipersensitif sendiri sebanyak 7%. Tinjauan pustaka ini akan membahas terkait pneumonitis hipersensitif yang terjadi di dunia sebagai bahan pembelajaran bersama.¹

DEFINISI

Pneumonitis Hipersensitif atau *extrinsic allergic alveolitis* merupakan radang parenkim paru yang disebabkan reaksi hipersensitif tipe iv dimana merupakan reaksi tipe lambat akibat terjadi pajanan allergen secara kronis yang pada akhirnya menimbulkan reaksi hipersensitifitas setelah periode paparan yang lama.¹

EPIDEMIOLOGI

Studi epidemiologi di amerika mengidentifikasi 7.498 kasus yang memenuhi definisi pneumonitis hipersensitivitas selama periode penelitian 10 tahun, termasuk 3.902 kasus dengan pneumonitis hipersensitivitas kronis dan 1.852 kasus dengan pneumonitis hipersensitivitas fibrosis. Berdasarkan penilaian klinis-radiologis dari sampel validasi, 38 kasus (95%) dikonfirmasi sebagai pneumonitis hipersensitivitas. Usia rata-rata adalah 52 tahun, dan 58% adalah perempuan. Tingkat prevalensi 1 tahun untuk pneumonitis hipersensitivitas berkisar antara 1,67 hingga 2,71 per 100.000 orang, dan tingkat kejadian kumulatif atau probabilitas (*risk*) seseorang terkena HP dalam 1 tahun berkisar antara 1,28 hingga 1,94 per 100.000 orang. Prevalensi meningkat seiring bertambahnya usia, mulai dari 0,95 per 100.000 di antara anak usia 0 hingga 9 tahun hingga 11,2 per 100.000 di antara mereka yang berusia 65 tahun ke atas. Antara 56 dan 68% kasus pneumonitis hipersensitivitas di setiap tahun diklasifikasikan sebagai pneumonitis hipersensitivitas kronis (prevalensi, 0,91-1,70 per 100.000 orang; insiden kumulatif, 0,63-1,08 per

100.000 orang). Lebih sedikit yang mengalami pneumonitis hipersensitivitas fibrotik (prevalensi, 0,41-0,80 per 100.000 orang; insiden kumulatif: 0,29-0,43 per 100.000 orang). Sebagian besar kasus (74%) diklasifikasikan sebagai pneumonitis hipersensitivitas yang tidak spesifik. Sedangkan, usia yang lebih tua, jenis kelamin laki-laki, dan fibrosis dikaitkan dengan tingkat kematian yang lebih tinggi.⁴

ETIOLOGI

Pneumonitis hipersensitif (*Hipersensitive Pneumonitis/ HP*) berkembang pada individu yang rentan setelah terpapar berulang kali dengan satu atau lebih agen pemicu. Beberapa agen pemicu potensial dan ratusan sumber agen tersebut akan dipaparkan. Agen pemicu ini beragam, bervariasi menurut wilayah geografis, dan biasanya berupa antigen protein yang berasal dari mikroorganisme, jamur, atau hewan (misalnya, antigen unggas). Agen-agen tersebut juga dapat berupa polisakarida atau bahan kimia nonprotein dengan berat molekul rendah (misalnya, isosianat). Agen yang dapat menginduksi HP dapat ditemukan di beberapa tempat seperti tempat kerja, rumah dan lingkungan rekreasi. Hubungan antara faktor yang mempengaruhi pajanan (misalnya, konsentrasi, durasi, frekuensi pajanan, ukuran partikel, dan kelarutan partikel) dan perjalanan klinis sering ditemui, akan tetapi tidak banyak diteliti. Antigen yang sama dapat menyebabkan tipe penyakit yang berbeda pada tempat yang berbeda. Tidak hanya antigen spesifik yang dapat menyebabkan HP, tetapi faktor genetik dan lingkungan juga mungkin dibutuhkan dalam menginduksi penyakit. Hal ini menjelaskan walaupun antigen yang menyebabkan HP banyak, tetapi individu yang menjadi HP sedikit. Antigen yang dapat menginduksi HP secara garis besar akan dipaparkan pada Tabel 1. Etiologi yang paling sering adalah antigen burung dan mikroorganisme. Masa laten antara pajanan dan waktu timbulnya gejala bervariasi.^{5,2}

Tabel 1. Beberapa antigen penyebab pneumonitis hipersensitif.⁵

Matter	Typical Sources	HP Disease
Organic particulate matter		
I. Microbes		
Fungi/molds*		
<i>Aspergillus</i> spp., <i>Alternaria alternata</i> , <i>Aureobasidium</i> spp., <i>Botrytis cinerea</i> , <i>Cephalosporium</i> spp., <i>Cladosporium</i> spp., <i>Cryptococcus</i> spp., <i>Fusarium</i> spp., <i>Graphium</i> spp., <i>Mucor</i> spp., <i>Penicillium</i> spp., <i>Rhizopus</i> spp., <i>Trichoderma</i> spp., phytase (enzyme from <i>Aspergillus</i> or <i>Trichoderma</i>)	Moldy hay Contaminated water Contaminated plant material Contaminated sawdust, moldy wood Contaminated houses (flooded), domestic ventilation and cooling systems, upholstered furniture, potted flowers Compost Contaminated stucco Moldy cork <i>Aspergillus</i> enzyme in baking agents Organic wastes Contaminated water, moldy wood Mold on grapes Contaminated wind instruments Contaminated wood Peat Cheese casings Moldy surface of salami Potted flowers, greenhouses	Farmer's lung Humidifier lung Malt worker's lung Woodworker's lung Indoor air alveolitis (domestic HP) Compost lung Stucco worker's lung Suberosis Baker's lung Waste sorter's lung Sauna taker's lung Wine grower's lung Wind instrument alveolitis Sequoiosis Peat worker's lung Cheese washer's lung Salami producer's lung Greenhouse HP
Yeasts*		
<i>Candida</i> spp., <i>Geotrichum candidum</i> , <i>Saccharomyces cerevisiae</i> , <i>Saccharomonospora viridis</i> , <i>Saccharopolyspora rectivirgula</i> , <i>Torulopsis glabrata</i> , <i>Trichosporon</i> spp.	Contaminated misting fountains and humidifiers Moldy hay Contaminated swimming pools Contaminated wind instruments Contaminated houses, damp and decayed wood, old mats Human intestine, fingernails, and skin Baker's yeast, brewer's yeast, wine yeasts Moldy thatched roof Mushrooms Compost	Humidifier lung Farmer's lung Footcare alveolitis Wind instrument lung Summer-type HP (<i>Trichosporon</i> spp.) [†] , indoor air alveolitis Candida alveolitis Yeast powder alveolitis Thatched roof lung Mushroom grower's lung Compost lung
Edible mushrooms		
Mushrooms (shiitake, bunashimeji, <i>Pleurotus</i> , <i>Pholiota</i> , <i>Lyophyllum</i> , <i>Agaricus</i>)	Mushrooms growing	Mushrooms grower's lung
Bacteria*		
<i>Acinetobacter</i> spp., <i>Bacillus</i> spp., <i>Klebsiella</i> spp., nontuberculous mycobacteria, <i>Phoma</i> spp., <i>Pseudomonas</i> spp., <i>Stenotrophomonas</i> spp., <i>Staphylococcus</i> spp., <i>Streptomyces</i> spp., <i>Thermoactinomyces</i> spp., endotoxin from pool water sprays and fountains, <i>Bacillus subtilis</i> enzymes (subtilisin)	Contaminated water Whirlpools Contaminated machine fluid Sewage treatment plants Sawdust Detergents, washing powders, biological cleaning agents Moldy hay Contaminated water, moldy wood Contaminated wind instruments Moldy shower curtains Contaminated water Compost Edible mushroom manure Moldy thatched roofs Moldy molasses, bagasse dust	Humidifier lung Whirlpool alveolitis Machine operator's lung Sewage worker's pneumonitis Woodworker's lung Detergent workers alveolitis, indoor air alveolitis Farmer's lung Sauna taker's lung Wind instrument alveolitis Indoor air alveolitis Steam iron alveolitis Compost lung Mushroom grower's lung Thatched roof disease Bagassosis
Protozoa		
Amoebae	Contaminated humidifiers and air conditioning systems	Humidifier lung

Tabel 1. (Lanjutan)

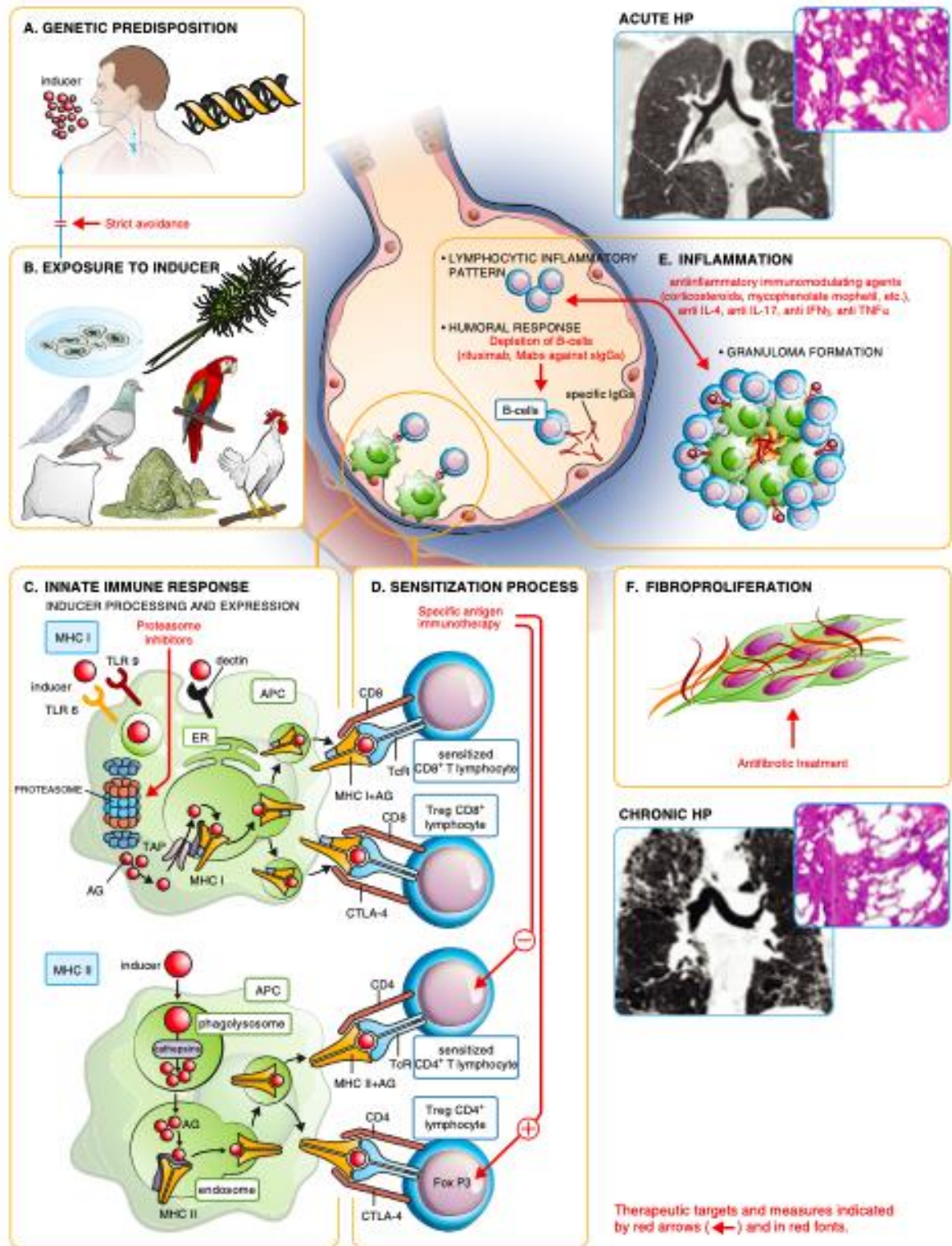
Matter	Typical Sources	HP Disease
Nematodes Nematodes	Contaminated humidifiers and air conditioning systems	Humidifier lung
Mite <i>Acarus siro</i>	Contaminated cheese	—
II. Proteins/enzymes		
Animal proteins		
Animal fur dust	Animal pelts	Furrier's lung
Avian droppings, serum and feathers	Parakeets, canaries, budgerigars, pigeons, parrots, chicken, turkeys, geese, ducks, wild birds, pheasants	Bird fancier's disease, bird breeder's disease, pigeon breeder's lung, chicken breeder's lung
Avian feathers	Feather beds, pillows, duvets	Feather duvet lung
Bats	Contact with bats	—
Carmine (from <i>Coccus cactus</i>)	Food and cosmetics	Carmine alveolitis, dyer's lung
Cow milk	Cow milk	Heiner syndrome
Fish feed	Daphnia, meat, mosquito larvae	Fish feed alveolitis
Fish meal	Animal feed	Fish meal alveolitis
Shell proteins (oyster, sea snail, mussel)	Oyster shell powder	Shellfish alveolitis, oyster shell HP, mollusk shell HP
Pig pancreas	Animal extracts	—
Pituitary proteins	Pituitary powder	Pituitary snuff taker's lung
Rats and desert mouse (gerbil) urine, serum, pelts	Rats, gerbils	Alveolitis due to rat and mouse proteins
Silkworm proteins	Dust from silkworm larvae and cocoon	Silkworm rearer's lung
Weevils (corn, wheat) (<i>Sitophilus</i> spp.)	Contaminated grain or flour	Corn (wheat) weevil lung
Plant proteins		
Alginate	Seaweed	—
Argan cake	Cosmetics (unsaturated), fatty acids, phytosterol	—
Catechin	Green tea powder	—
Esparto dust	Esparto grass	Esparto lung, plasterer's lung
Grain flour (wheat, rye, oats, maize)	Flour dust	Flour dust alveolitis
Malt	Food processing industry	—
Legumes (soy)	Legumes (soya) flour dust	Soya dust alveolitis
Paprika	Paprika dust	Paprika splitter's lung
Pyrethrum	Plant-based insecticide	—
Spinach	Spinach powder	—
Tiger nut	Drink Horchata	Tiger nut alveolitis
Wood (cabreuva, cedar, mahogany, pine, ramin, umbrella pine)	Wood particles	Wood fiber alveolitis
Inorganic particulate matters		
I. Chemicals		
Acid anhydrides (pyromellitic and trimellitic anhydrides)	Polyurethane foams, spray paints, elastomers, glues, adhesives, mattress, car parts, shoes, imitation leather, rubber products, chipboard, elastic synthetic fibers, electrical insulations	Acid anhydride alveolitis
Acrylate compounds (methyl methacrylate)	Dental materials, lacquer, resin, glues	Methacrylate alveolitis
Copper sulfate	Copper sulfate Bordeaux mixture	Vineyard sprayer's lung
Chloroethylene (trichlorethylene)	Degreasing agents, cleaning agents, extraction agents	Chemical alveolitis
Dimethyl phthalate and styrene	Industrial solvents, plasticizers	—
HFC-134a	Coolant fluid in laser hair removal devices	Hair remover lung
Isocyanates (toluene diisocyanate, methylene diphenyl diisocyanate, hexamethylene diisocyanate, TMI, MIC, MMI, NDI, PI, CHI, polyisocyanate)	As in acid anhydrides	Isocyanate alveolitis
Tetrachlorophthalic and hexahydrophthalic acid	Hardner for epoxy resin	Acid anhydride alveolitis
Sodium diazobenzene sulfate	Laboratory reagent, chromatography	Chemical alveolitis
Triglycidyl isocyanurate	Polyester powder (powder paints)	Painter's lung
II. Pharmaceutical agents		
Penicillins, cephalosporins	Antibiotics	—
Methotrexate	Immunosuppressive agents	—
Alpha interferon, lenalidomide	Immunomodulatory agents	—
Pravastatin	Hypolipidemic	—
Venlafaxine	Antidepressants	—
Temozolomide	Alkylating agents	—
III. Metals		
Cobalt	Hard metal alloys	—
Zinc (tungsten and alloys)	Zinc fumes	Zinc fumes alveolitis
Zirconium	Zircon	Zirconium alveolitis
Beryllium	Batteries, computers, neons	Beryllium HP

PATOFISIOLOGI

Pneumonitis hipersensitivitas (HP), juga dikenal sebagai alveolitis alergi ekstrinsik, adalah salah satu penyakit paru interstisial (ILD) yang paling umum. ILD khusus ini ditandai dengan paparan terhadap antigen pemicu yang terhirup yang menyebabkan reaksi imunologi inang yang menentukan peradangan interstisial dan distorsi arsitektur. Mekanisme patogenetik yang mendasari masih belum jelas, menunjukkan ciri-ciri respons hipersensitivitas tipe III dan tipe IV. Proses sensitisasi terhadap antigen pemicu memainkan peran penting.^{1,2,3}

HP terjadi ketika individu yang rentan mengembangkan respons imun yang berlebihan setelah menghirup antigen atau campuran antigen yang memicu. Oleh karena itu perjalanan klinis dan penggalan pajanan menjadi hal yang penting sebagai alur untuk mengembangkan penegakan diagnosis.^{6,7} Beberapa polimorfisme genetik, termasuk yang ada di kompleks histokompatibilitas utama kelas II, telah dikaitkan dengan kerentanan terhadap HP. Alel

MUC5B rs35705950 telah dikaitkan dengan tingkat fibrosis radiografi yang lebih besar, dan panjang telomer yang pendek telah dikaitkan dengan kelangsungan hidup yang lebih buruk. Analisis transkriptomik jaringan paru-paru telah mengungkapkan tanda tangan genetik yang umum untuk HP dan IPF, serta gen yang diekspresikan secara unik dalam HP. Antigen pemicu dapat berupa mikroba, tanaman, protein berbasis unggas atau hewan, atau bahan kimia anorganik dengan berat molekul rendah yang bergabung dengan protein inang untuk membentuk haptens. Paparan dapat terjadi di rumah, tempat kerja, atau lingkungan rekreasi. Infeksi virus dapat memicu atau memperburuk hipersensitivitas terhadap antigen lingkungan dengan meningkatkan kapasitas penyajian antigen dari makrofag alveolar, menurunkan pembersihan antigen, dan merangsang pelepasan sitokin inflamasi. Merokok tembakau juga berdampak pada reaktivitas imun terhadap antigen yang memicu, mendorong proses patogenetik ke arah penyakit fibrotik.^{6,21}

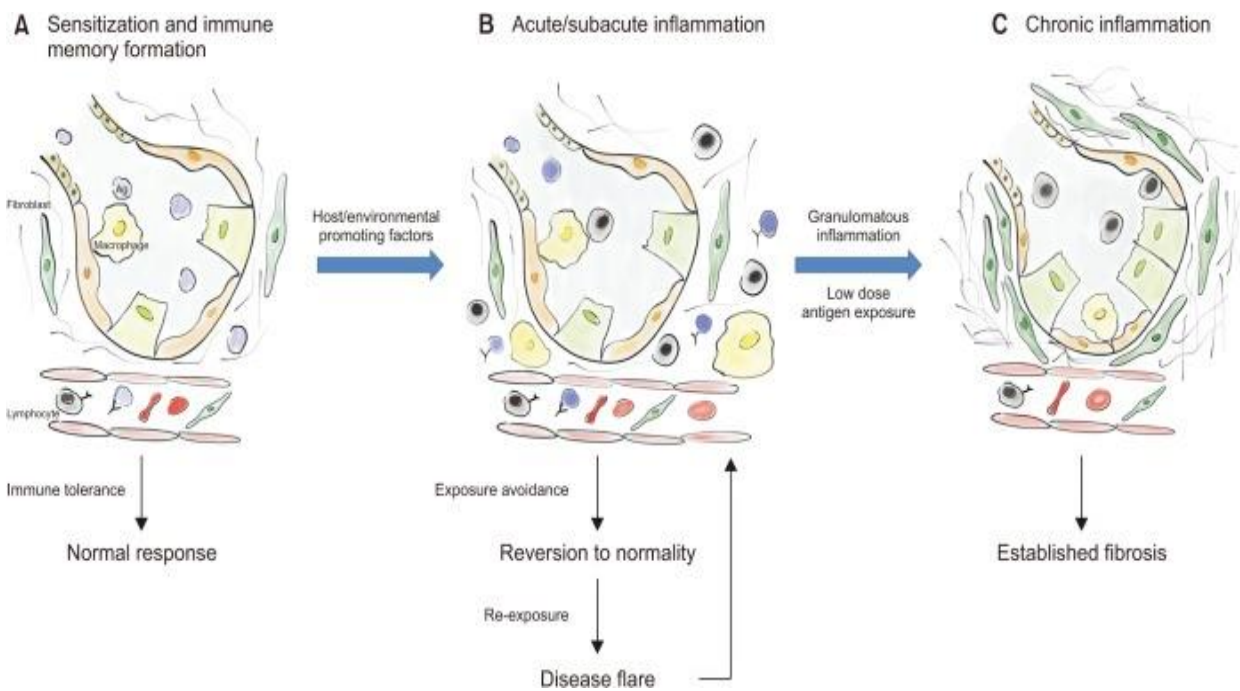


Gambar 1. Perjalanan penyakit pneumonitis hipersensitif.⁸

Peradangan pada HP dimediasi oleh mekanisme humoral dan seluler. Setelah paparan antigen dan pemrosesan oleh sistem imun bawaan, respon inflamasi sebagian besar dimediasi oleh sel T-helper dan antibodi imunoglobulin (Ig) G spesifik antigen, yang menyebabkan akumulasi limfosit dan

pembentukan granuloma.⁶ Meskipun patogenesis fibrosis paru belum sepenuhnya dipahami, diyakini bahwa pada penyakit fibrotik, mekanisme perbaikan abnormal setelah cedera epitel alveolar berulang menyebabkan aktivasi dan proliferasi fibroblas,

akumulasi matriks ekstraseluler, dan pada akhirnya merusak arsitektur paru-paru.



Gambar 2. Patofisiologi Pneumonitis Hipersensitif.³

MANIFESTASI KLINIS

Gejala dan tanda umum dari HP nonfibrotik dan fibrotik meliputi dispnea, batuk, dan bunyi napas (bunyi ronkhi). Lebih jarang lagi, dapat terjadi gejala konstitusional seperti penurunan berat badan, gejala seperti flu (menggigil, demam ringan, dan tidak enak badan), sesak dada, dan mengi, serta temuan pemeriksaan fisik berupa suara mengi dan sianosis. HP secara klinis dibagi menjadi akut, subakut dan kronik. Pembagian tersebut berdasarkan intensitas dan frekuensi pajanan terhadap antigen penyebab. Meskipun presentasi akut dengan atau tanpa gejala konstitusional tampaknya lebih konsisten dengan HP nonfibrotik dan presentasi yang berbahaya tampaknya lebih konsisten dengan HP fibrotik, durasi gejala belum dikarakterisasi secara ketat sehubungan dengan status fibrosis.^{6,21}

Pneumonitis hipersensitif akut

Pneumonitis hipersensitif akut terjadi setelah beberapa jam atau hari pasien terpapar antigen dan terjadi dalam waktu singkat dan intermiten. Beberapa

gejala pasien meliputi demam, batuk, sesak nafas, lemah dan malaise yang terjadi selama satu minggu setelah pajanan agen penyebab. Eksaserbasi pneumonitis hipersensitif terjadi pada saat pasien terpapar agen penyebab di lingkungan kerja yaitu mungkin saat pasien kembali ke lingkungan pekerjaannya. Ataupun sebaliknya saat pasien berada diluar lingkungan pekerjaan maka eksaserbasi pneumonitis hipersensitif akan berkurang.²¹

Pneumonitis hipersensitif subakut

Pneumonitis hipersensitif subakut merupakan bentuk fenotipe yang sulit diidentifikasi. Penelitian Lacasse tahun 2012 menyebutkan bahwa pada 168 pasien pneumonitis hipersensitif lebih banyak karena durasi paparan subakut dibandingkan paparan akut. Gejala klinis pneumonitis hipersensitif subakut meliputi batuk produktif, sesak nafas dan lemah. Bentuk pneumonia hipersensitif subakut saat stabil tidak berbeda dengan HP akut stabil.²¹

Pneumonitis hipersensitif kronik

Pneumonitis hipersensitif kronik terjadi karena pajanan terus menerus terhadap patogen yang menyebabkan peradangan menetap. Peradangan ini dapat menimbulkan fibrosis paru yang irreversible. Pneumonitis hipersensitif kronik lebih berbahaya daripada subakut. Gejala bentuk kronik ini berlangsung beberapa bulan atau tahun. Pajanan dengan kadar rendah selama beberapa bulan pada HP kronik dapat menyebabkan gejala pernapasan yang berbahaya seperti sesak napas progresif dengan episode mengi, batuk kadang berdahak kental, demam ringan berulang anoreksia, penurunan berat badan dan kadang terjadi gagal nafas.

PENEGAKAN DIAGNOSIS DAN PEMERIKSAAN PENUNJANG

Penegakan diagnosis dari pneumonitis hipersensitif berpacu pada anamnesis berupa ada atau tidaknya kemungkinan paparan lama terhadap agen penyebab yang telah diketahui seperti riwayat pekerjaan dan riwayat lingkungan tempat tinggal. Pemeriksaan fisik, secara garis besar dapat menyerupai flu hingga

penyakit saluran pernapasan lain di paru seperti pneumonia. Pemeriksaan fisis dan tes laboratorium rutin umumnya tidak membantu penegakan diagnosis. Hasil laboratorium pada HP diantaranya nilai IgG total meningkat, faktor *rheumatoid* positif, jumlah eosinofil perifer dan kadar IgE serum umumnya normal. Agen penyebab yang dicurigai dapat diidentifikasi melalui pemeriksaan antibodi pada serum pasien. Riwayat pajanan risiko tinggi dan disertai gambaran klinis HP dapat menjadi dasar untuk pemeriksaan penunjang selanjutnya. Pemeriksaan penunjang yang dianjurkan untuk membantu penegakan diagnosis yaitu dengan menggunakan CT-SCAN non kontras, diikuti histopatologi jaringan paru atau menggunakan BAL (*Bronchoalveolar Lavage*). Secara garis besar, HP dibagi menjadi fibrotik dan non-fibrotik, yang dimana masing-masing memiliki gambaran yang berbeda dan hanya dapat diidentifikasi menggunakan HRCT (*High Resolution CT*) dan pengambilan sampel histopatologi dari jaringan paru tersebut (Tabel 2,4,5).^{5,21}

Tabel 4. Gambaran CT-Scan Pneumonitis Hipersensitif.⁵

Terminology	Significance	Description
Mosaic attenuation*	<ul style="list-style-type: none"> • Generic term referring to a patchwork of regions of differing attenuation on inspiratory CT images • Can reflect the presence of vascular disease, airway abnormalities, or ground-glass interstitial or airspace infiltration 	<ul style="list-style-type: none"> • Term only used for description of inspiratory CT images • Combination of areas of low and high attenuation that can correspond to two main situations: <ul style="list-style-type: none"> a. Areas of GGO ("high") and normal lung ("low") or b. Areas of normal lung ("high") and areas of decreased attenuation ("low") • Areas of GGO reflect an infiltrative lung disease
Air trapping*	<ul style="list-style-type: none"> • Abnormal retention of air distal to airway obstruction • Recognized as parenchymal areas that lack the normal increase in attenuation and the volume reduction of normally ventilated lung • Mosaic attenuation and air trapping are not synonymous and cannot be used interchangeably 	<ul style="list-style-type: none"> • Term exclusively used for description of expiratory CT images • Air trapping appears as focal zones of hypoattenuation in the background of hyperattenuating normal lung on expiratory CT images
Mosaic perfusion†	<ul style="list-style-type: none"> • Regional differences in lung attenuation secondary to regional differences in lung perfusion • May be seen in vascular (<i>exclusive perfusion abnormalities</i>) or airway (<i>perfusion abnormalities resulting from abnormal regional lung ventilation</i>) diseases • Differential diagnosis facilitated by expiratory scans: <ul style="list-style-type: none"> a. In case of vascular disease: same gradient of attenuation between areas of low and high attenuation b. In case of airways disease: the attenuation differences are accentuated due to the additional depiction of air trapping 	<ul style="list-style-type: none"> • Term used for description of inspiratory CT images • Presence of decreased vascular sections within areas of low attenuation in comparison with areas of normal lung
"Three-density pattern"‡	<ul style="list-style-type: none"> • Term coined to replace the "headcheese" sign, as most individuals worldwide do not relate to the headcheese sign • Indicative of a mixed obstructive and infiltrative process: <ul style="list-style-type: none"> a. The obstructive abnormality (seen in small airway disease) is manifested by areas of decreased attenuation and decreased vascularity b. The infiltrative disorder results in GGO surrounding preserved normal lobules • Highly specific for fibrotic HP; has not been shown to be specific for nonfibrotic HP 	<ul style="list-style-type: none"> • Combination of three attenuations on inspiratory CT images: <ul style="list-style-type: none"> a. Normal-appearing lung b. High attenuation (GGO) c. Lucent lung (i.e., regions of decreased attenuation and decreased vascular sections) • Sharply demarcated from each other

Tabel 3. CT-Scan HP non-fibrotik.⁵

HRCT Pattern	Typical HP	Compatible with HP	Indeterminate for HP
Description	The "typical HP" pattern is suggestive of a diagnosis of HP. It requires a) at least one HRCT abnormality indicative of parenchymal infiltration and b) at least one HRCT abnormality indicative of small airway disease, both in a diffuse distribution	"Compatible-with-HP" patterns are nonspecific patterns that have been described in HP	N/A
Relevant radiological findings	HRCT abnormalities indicative of parenchymal infiltration: <ul style="list-style-type: none"> • GGOs • Mosaic attenuation* HRCT abnormalities indicative of small airway disease: <ul style="list-style-type: none"> • Ill-defined, centrilobular nodules • Air trapping Distribution of parenchymal abnormalities: <ul style="list-style-type: none"> • Craniocaudal: diffuse (with or without some basal sparing) • Axial: diffuse 	Parenchymal abnormalities: <ul style="list-style-type: none"> • Uniform and subtle GGOs • Airspace consolidation • Lung cysts Distribution of parenchymal abnormalities: <ul style="list-style-type: none"> • Craniocaudal: diffuse (variant: lower lobe predominance) • Axial: diffuse (variant: peribronchovascular) 	N/A

Tabel 4. CT-Scan HP fibrotik.⁵

HRCT Pattern	Typical HP	Compatible with HP	Indeterminate for HP
Description	The "typical HP" pattern is suggestive of a diagnosis of HP. It requires a) an HRCT pattern of lung fibrosis (as listed below) in one of the distributions and b) at least one abnormality that is indicative of small airway disease	"Compatible-with-HP" patterns exist when the HRCT pattern and/or distribution of lung fibrosis varies from that of the typical HP pattern; the variant fibrosis should be accompanied by signs of small airway disease	The "indeterminate-for-HP" pattern exists when the HRCT is neither suggestive nor compatible with a typical and probable HP pattern
Relevant radiological findings	HRCT abnormalities indicative of lung fibrosis are most commonly composed of irregular linear opacities/coarse reticulation with lung distortion; traction bronchiectasis and honeycombing may be present but do not predominate The distribution of fibrosis may be: <ul style="list-style-type: none"> • Random both axially and craniocaudally or • Mid lung zone-predominant or • Relatively spared in the lower lung zones HRCT abnormalities indicative of small airway disease: <ul style="list-style-type: none"> • Ill-defined, centrilobular nodules and/or GGOs • Mosaic attenuation, three-density pattern,* and/or air trapping (often in a lobular distribution) 	Variant patterns of lung fibrosis: <ul style="list-style-type: none"> • UIP pattern: basal and subpleural distribution of honeycombing with/without traction bronchiectasis (per 2018 diagnosis of IPF guidelines [20]) • Extensive GGOs with superimposed subtle features of lung fibrosis Variant (predominant) distributions of lung fibrosis: <ul style="list-style-type: none"> • Axial: peribronchovascular, subpleural areas • Craniocaudal: upper lung zones HRCT abnormalities indicative of small airway disease: <ul style="list-style-type: none"> • Ill-defined centrilobular nodules, or • Three-density pattern* and/or air trapping 	Lone patterns (i.e., not accompanied by other findings suggestive of HP) of: <ul style="list-style-type: none"> • UIP pattern (as per 2018 IPF diagnosis guidelines [20]) • Probable UIP pattern (as per 2018 IPF diagnosis guidelines [20]) • Indeterminate pattern for UIP (as per 2018 IPF diagnosis guidelines [20]) • Fibrotic NSIP pattern • Organizing pneumonia-like pattern • Truly indeterminate HRCT pattern

Tabel 5. Histopatologi HP.⁵

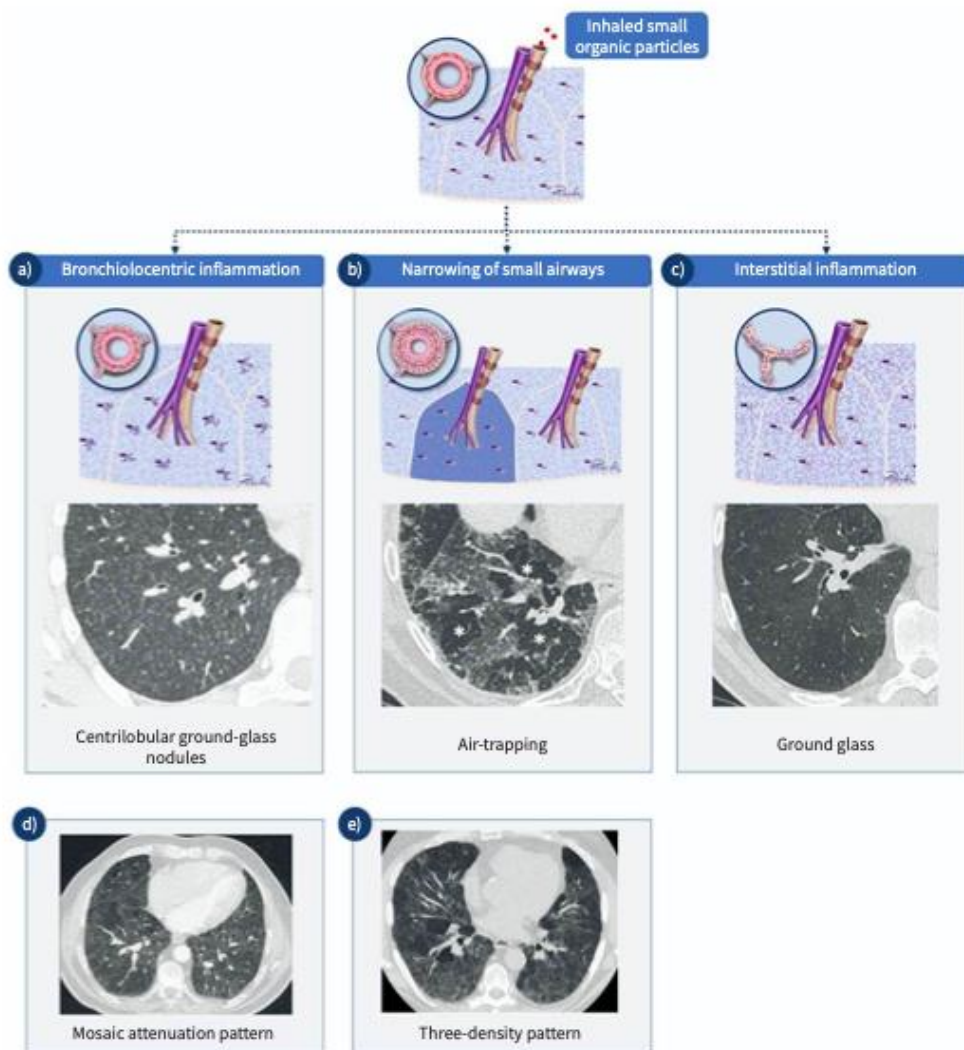
HP	Probable HP	Indeterminate for HP
<p>Nonfibrotic HP (cellular HP) Typical histopathological features of nonfibrotic HP; at least one biopsy site showing all three of the following features:</p> <ol style="list-style-type: none"> Cellular interstitial pneumonia <ul style="list-style-type: none"> Bronchiolocentric (airway-centered) Cellular NSIP-like pattern Lymphocyte-predominant Cellular bronchiolitis <ul style="list-style-type: none"> Lymphocyte-predominant (lymphs > plasma cells) with no more than focal peribronchiolar lymphoid aggregates with germinal centers ±Organizing pneumonia pattern with Masson bodies ±Foamy macrophages in terminal air spaces Poorly formed nonnecrotizing granulomas[†] <ul style="list-style-type: none"> Loose clusters of epithelioid cells and/or multinucleated giant cells ± intracytoplasmic inclusions Situated in peribronchiolar interstitium, terminal air spaces, and/or organizing pneumonia (Masson bodies) <p><i>and</i></p> <p>Absence of features in any biopsy site to suggest an alternative diagnosis</p> <ul style="list-style-type: none"> Plasma cells > lymphs Extensive lymphoid hyperplasia Extensive well-formed sarcoidal granulomas and/or necrotizing granulomas Aspirated particulates 	<p>Both of the following features (1 and 2 from first column) in at least one biopsy site:</p> <ol style="list-style-type: none"> Cellular interstitial pneumonia <ul style="list-style-type: none"> Bronchiolocentric (airway-centered) Cellular NSIP-like pattern Lymphocyte-predominant Cellular bronchiolitis <ul style="list-style-type: none"> Lymphocyte-predominant (lymphs > plasma cells) with no more than focal peribronchiolar lymphoid aggregates with germinal centers ±Organizing pneumonia pattern with Masson bodies ±Foamy macrophages in terminal air spaces <p><i>and</i></p> <p>Absence of features in any biopsy site to suggest an alternative diagnosis</p> <ul style="list-style-type: none"> Plasma cells > lymphs Extensive lymphoid hyperplasia Extensive well-formed sarcoidal granulomas and/or necrotizing granulomas Aspirated particulates 	<p>At least one biopsy site showing one of the following:</p> <ul style="list-style-type: none"> 1 or 2 from the first column Selected IIP patterns <ul style="list-style-type: none"> Cellular NSIP pattern Organizing pneumonia pattern Peribronchiolar metaplasia <i>without</i> other features to suggest fibrotic HP <p><i>and</i></p> <p>Absence of features in any biopsy site to suggest an alternative diagnosis</p> <ul style="list-style-type: none"> Plasma cells > lymphs Extensive lymphoid hyperplasia Extensive well-formed sarcoidal granulomas and/or necrotizing granulomas Aspirated particulates
<p>Fibrotic HP[†] Typical histopathological features of fibrotic HP; 1, 2, and 3 in at least one biopsy site:</p> <ol style="list-style-type: none"> Chronic fibrosing interstitial pneumonia <ul style="list-style-type: none"> Architectural distortion, fibroblast foci ± subpleural honeycombing Fibrotic NSIP-like[§] pattern Airway-centered fibrosis <ul style="list-style-type: none"> ±Peribronchiolar metaplasia ±Bridging fibrosis <p>±Cellular interstitial pneumonia ±Organizing pneumonia pattern ±Cellular bronchiolitis</p> <p><i>and</i></p> <p>Absence of features in any biopsy site to suggest an alternative diagnosis</p>	<p>Both of the following features (1 and 2 from first column) in at least one biopsy site:</p> <ol style="list-style-type: none"> Chronic fibrosing interstitial pneumonia <ul style="list-style-type: none"> Architectural distortion, fibroblast foci ± subpleural honeycombing Fibrotic NSIP-like pattern Airway-centered fibrosis <ul style="list-style-type: none"> ±Peribronchiolar metaplasia ±Bridging fibrosis <p>±Cellular interstitial pneumonia ±Organizing pneumonia pattern ±Cellular bronchiolitis</p> <p><i>and</i></p> <p>Absence of features in any biopsy site to suggest an alternative diagnosis</p>	<p>The following features in at least one biopsy site:</p> <ol style="list-style-type: none"> Chronic fibrosing interstitial pneumonia <ul style="list-style-type: none"> Architectural distortion, fibroblast foci ± honeycombing Fibrotic NSIP-like pattern <p>±Cellular interstitial pneumonia ±Cellular bronchiolitis ±Organizing pneumonia pattern</p> <p><i>and</i></p> <p>Absence of features in any biopsy site to suggest an alternative diagnosis</p> <ul style="list-style-type: none"> Plasma cells > lymphs Extensive lymphoid hyperplasia Extensive well-formed sarcoidal granulomas and/or necrotizing granulomas

Tabel 5. Lanjutan

HP	Probable HP	Indeterminate for HP
3. Poorly formed nonnecrotizing granulomas [†] ± Cellular interstitial pneumonia ± Cellular bronchiolitis ± Organizing pneumonia pattern <i>and</i> Absence of features in any biopsy site to suggest an alternative diagnosis <ul style="list-style-type: none"> • Plasma cells > lymphs • Extensive lymphoid hyperplasia • Extensive well-formed sarcoidal granulomas and/or necrotizing granulomas • Aspirated particulates 	<ul style="list-style-type: none"> • Plasma cells > lymphs • Extensive lymphoid hyperplasia • Extensive well-formed sarcoidal granulomas and/or necrotizing granulomas • Aspirated particulates 	<ul style="list-style-type: none"> • Aspirated particulates

Diagnosis HP membutuhkan integrasi dari berbagai domain yang idealnya dipertimbangkan dalam konteks MDD (*Multydisciplinary Discussion*). Mengingat banyaknya fitur yang muncul, HP fibrotik harus dipertimbangkan dalam diagnosis banding untuk semua pasien dengan ILD fibrotik. Hal ini sangat menantang, mengingat tidak adanya pajanan yang dapat diidentifikasi pada hingga 50% pasien dengan HP fibrotik.^{9,10,11} HP nonfibrotik biasanya dikaitkan dengan

paparan yang jelas dan lebih jarang menimbulkan dilema diagnostik, tetapi juga tidak memiliki jalur diagnostik tunggal. Untuk alasan ini, pendekatan multidisiplin yang komprehensif penting dalam mendiagnosis HP, terutama HP fibrotik; namun, masih ada ketidaksepakatan diagnostik yang substansial di antara tim MDD yang berpengalaman yang kemungkinan mencerminkan tidak adanya kriteria diagnostik standar.¹²



Gambar 3. Temuan tomografi terkomputasi resolusi tinggi (HRCT) pada pneumonitis hipersensitivitas (HP). a) Reaksi terhadap antigen yang terhirup menyebabkan peradangan bronkioloseptis, yang pada tomografi terkomputasi dapat dilihat sebagai nodul kaca tanah sentrilobular yang tidak terdefinisi dengan baik. b) Penyempitan saluran napas kecil yang terlibat akibat proses inflamasi dapat menyebabkan tertahannya udara di dalam lobulus yang terlibat pada pemindaian ekspirasi (perangkap udara). Lobulus yang terlibat tampak lebih gelap pada pemindaian ekspirasi (*). c) Peradangan interstitial yang menyebar menyebabkan peningkatan kepadatan paru dengan visibilitas pembuluh darah dan dinding bronkus dan disebut ground glass. d) Pada HP, area lobular dengan ground glass sering bercampur dengan lobulus dengan tampilan normal, yang menyebabkan tambal sulam lobulus dengan kepadatan yang berbeda, yang disebut pelemahan mosaik. e) Tambal sulam lobulus paru dengan densitas normal, dengan lobulus dengan atenuasi kaca dasar dan lobulus dengan penurunan densitas dan penurunan ukuran pembuluh darah akibat terperangkapnya udara disebut "pola tiga densitas" dan merupakan tanda yang paling spesifik untuk HP pada HRCT. Pola ini lebih ditekankan pada pemindaian ekspirasi.⁶

TATALAKSANA

Pedoman untuk pengobatan HP tidak tersedia saat ini. Semua rejimen terapi yang diusulkan sebagian

besar berasal dari studi observasional dan sangat sedikit uji coba acak. Pengenalan antigen pemicu tidak hanya berguna untuk diagnostik tetapi juga untuk manajemen

pasien. HP adalah diakui sebagai kondisi yang didorong oleh autoimun besar-besaran respon terhadap antigen yang terhirup, maka langkah pertama pengobatan HP pertama dari pengobatan HP adalah menghindari antigen, jika memungkinkan. Ini sebagian besar efektif pada fase awal / akut penyakit dan kurang efektif pada fase kurang efektif pada bentuk kronis HP, ketika perubahan fibrotik antar

vena. Lebih lanjut, pada cHP fibrosis dapat berkembang bahkan jika subjek tidak terpapar antigen lagi. Landasan lain dari pengobatan HP adalah pengobatan immunosupresan, untuk alasan yang sama.^{13,14}

Tidak ada bukti yang kuat terhadap manfaat penggunaan kortikosteroid pada penderita pneumonitis hipersensitif. Sebuah penelitian membandingkan pemberian prednisolon selama 8 minggu dengan pemberian plasebo pada pasien PH, yang hasilnya tidak ada perbedaan signifikan pada hasil spirometri. Juga tidak ada efek pengobatan kortikosteroid terhadap mortalitas. Kortikosteroid tampaknya lebih efektif pada PPOK ketika proses fagositosis lebih banyak. Beberapa

uji coba non-acak dan penelitian observasional lainnya mendukung temuan ini, dalam penelitian retrospektif mereka, menunjukkan bahwa pengobatan steroid tidak bermanfaat pada pasien PPOK, sementara itu efektif pada fungsi paru dan mortalitas pasien PPOK.^{15,16}

Terapi immunosupresan lain telah diteliti pada pasien HP, seperti mycophenolate mofetil (MMF) dan azathioprine (AZA). Kedua rejimen pengobatan tersebut tampaknya efektif meningkatkan TLco pada pasien HP dalam penelitian Morisset et al.,¹³ tidak menunjukkan manfaat apa pun pada kelangsungan hidup. Studi yang dilakukan oleh Adegunsoye et al.¹⁶, sebaliknya, tidak menunjukkan adanya efek AZA dan MMF pada fungsi paru. Namun demikian, pasien PPOK yang perlu menjalani terapi immunosupresan menunjukkan tingkat kelangsungan hidup yang lebih buruk. Namun, transisi awal ke obat hemat steroid tampaknya mengurangi kejadian efek samping yang muncul akibat pengobatan. Rituximab juga terkadang digunakan di luar label sebagai pengobatan penyelamatan pada bentuk cHP yang refrakter.

Tabel 6. Agen anti-fibrotik.³

Agent	Registration No.	Study design	Population	Aims	Primary end point	State
Nintedanib	NCT02999178 (INBUILD)	Phase III, randomized, double blind, placebo-controlled	Fibrosing ILDs	Efficacy and safety	Annual rate of FVC decline	Completed, published results
Pirfenidone	NCT02496182	Phase II/III, placebo-controlled, open-label, proof of concept	cHP	Efficacy and safety	FVC over 52 weeks	Completed, published results
Pirfenidone	EudraCT 2014-000861-32 DRKS00009822 (RELIEF)	Phase II, randomized, double blind, placebo-controlled	cHP	Efficacy and safety	Absolute change in % FVC from baseline to week 48	Completed
Pirfenidone	NCT02958917	Phase II, randomized, double blind, placebo-controlled	cHP	Efficacy and Safety	Mean change in % FVC from baseline to week 52	Ongoing

cHP: chronic hypersensitivity pneumonitis; ILDs: interstitial lung diseases; FVC: forced vital capacity.

Prototipe fenotipe ILD fibrosis progresif adalah IPF, tetapi fenotipe ini juga berkembang pada PPOK. Apa pun agen penyebab cedera paru, ILD fibrotik menunjukkan kesamaan dalam presentasi penyakit, perilaku, dan juga proses patogenik yang mendasari proses fibrotik, yang biasanya menyebabkan hilangnya

integritas barrier epitel atau endotel yang tidak dapat dipulihkan, kerusakan arsitektur paru, dan hilangnya fungsi paru.¹⁸ Beberapa penulis mengambil langkah dari asumsi ini untuk menguji efektivitas obat anti-fibrotik pada kelompok penyakit ini. Baru-baru ini, hasil uji klinis terkontrol plasebo acak fase III - studi INBUILD

(NCT02999178) - telah dirilis dan membuka pintu untuk penggunaan nintedanib yang aman, penghambat tirosin kinase intraseluler, untuk ILD fibrosis⁸³. Flaherty dkk.¹⁹ menunjukkan bahwa nintedanib efektif dalam mengurangi tingkat penurunan FVC tahunan bila dibandingkan dengan plasebo pada kohort yang terdiri dari 663 subjek. Pasien dengan cHP mewakili 26% dari populasi yang terdaftar, menjadikannya sebagai studi fundamental untuk pengelolaan kondisi ini.

Sebuah studi pembuktian konsep label terbuka (NCT02496182) mengeksplorasi kemanjuran pirfenidone sebagai terapi tambahan untuk imunosupresan pada cHP⁸⁴. Selain tidak menunjukkan peningkatan parameter tes fungsi paru, terdapat peningkatan skor total St George Respiratory Questionnaire yang signifikan pada kelompok pirfenidone. Penambahan pirfenidone tampaknya memiliki profil keamanan yang dapat ditoleransi dan hasil yang menjanjikan pada pasien PPOK.

Beberapa uji klinis acak lainnya (RCT) yang mengeksplorasi efek pirfenidone pada cHP sedang dalam proses. Uji coba acak terkontrol plasebo fase II - studi RELIEF (EudraCT 2014-000861-32 DRKS00009822) - akan segera mengeksplorasi kemanjuran pirfenidone pada ILD yang berserat dan cHP diakui sebagai salah satu kriteria inklusi. Studi fase II lainnya (NCT02958917) akan mengeksplorasi efek pirfenidone dosis penuh pada pasien PPOK.²⁰

Transplantasi paru mungkin merupakan pengobatan yang resolatif pada PPOK pada tahap akhir penyakit, seperti pada penyakit ILD lainnya.

PROGNOSIS

Prognosis dari pneumonitis hipersensitif bergantung pada faktor risiko individual dan durasi paparan terhadap alergen penyebab. Adapun beberapa faktor risiko yang ditemukan antara lain.¹⁷

Tabel 7. Faktor risiko yang berkaitan dengan mortalitas pneumonitis hipersensitif.⁶

Intrinsic factors	Older age
	Male sex
	Genetic predisposition
Exposures	Unidentifiable inciting antigen
	Duration of exposure to inciting antigen
	History of smoking
Physiology	Low FVC
	Low D_{LCO}
	Decline in FVC
	Lower BAL lymphocytosis
Radiology	Presence of fibrosis on HRCT
	Extent of fibrosis on HRCT
	UIP pattern on HRCT
Histology	UIP pattern
	Fibrotic NSIP pattern

BAL: bronchoalveolar lavage; D_{LCO} : diffusing capacity of the lungs for carbon monoxide; FVC: forced vital capacity; HRCT: high-resolution computed tomography; NSIP: non-specific interstitial pneumonia; UIP: usual interstitial pneumonia.

SIMPULAN

HP adalah penyakit yang kompleks dan heterogen. Membuat diagnosis HP dapat menjadi tantangan karena gambaran klinis, radiologis dan histopatologisnya tumpang tindih dengan gambaran penyakit paru lainnya dan mungkin tidak dapat mengidentifikasi pajanan penyebabnya. Adanya fibrosis paru pada HRCT memiliki implikasi penting untuk prognosis dan manajemen. Pasien dengan HP harus dipantau secara teratur untuk menilai perkembangannya. Sedapat mungkin, antigen pemicu harus dihindari. Imunosupresi umumnya digunakan dalam pengobatan HP tetapi belum terbukti memperlambat perkembangan penyakit fibrosis. Nintedanib, penghambat tirosin kinase, adalah pilihan pengobatan yang disetujui untuk HP fibrotik dengan fenotipe progresif.⁶

DAFTAR PUSTAKA

1. Hyldgaard C, Hilberg O, Muller A, Bendstrup E. A cohort study of interstitial lung diseases in central Denmark. *Respir Med*. 2014;108:793–799.
2. Johansson E, Boivin GP, Yadav JS. Early immunopathological events in acute model of mycobacterial hypersensitivity pneumonitis in mice. *J Immunotoxicol*. 2017;14:77–88.
3. Leone, Paolo Maria, and Luca Richeldi. “Current Diagnosis and Management of Hypersensitivity Pneumonitis.” *Tuberculosis and Respiratory Diseases* 83, no. 2 (2020): 122. <https://doi.org/10.4046/trd.2020.0012>.
4. Fernández Pérez, Evans R., Amanda M. Kong, Karina Raimundo, Tilman L. Koelsch, Rucha Kulkarni, and Ashley L. Cole. “Epidemiology of Hypersensitivity Pneumonitis among an Insured Population in the United States: A Claims-Based Cohort Analysis.” *Annals of the American Thoracic Society* 15, no. 4 (2018): 460–69. <https://doi.org/10.1513/annalsats.201704-288oc>.
5. Raghu, G., Remy-Jardin, M., Ryerson, C. J., Myers, J. L., Kreuter, M., Vasakova, M., Bargagli, E., Chung, J. H., Collins, B. F., Bendstrup, E., Chami, H. A., Chua, A. T., Corte, T. J., Dalphin, J.-C., Danoff, S. K., Diaz-Mendoza, J., Duggal, A., Egashira, R., Ewing, T., ... Wilson, K. C. (2020). Diagnosis of hypersensitivity pneumonitis in adults: An official ATS/JRS/Alat clinical practice guideline. *American Journal of Respiratory and Critical Care Medicine*, 202(3). <https://doi.org/10.1164/rccm.202005-2032st>
6. Hamblin, M., Prosch, H., & Vašáková, M. (2022). Diagnosis, course and management of hypersensitivity pneumonitis. *European Respiratory Review*, 31(163), 210169. <https://doi.org/10.1183/16000617.0169-2021>
7. Fernández Pérez ER, Travis WD, Lynch DA, et al. Executive summary diagnosis and evaluation of hypersensitivity pneumonitis: CHEST guideline and expert panel report. *Chest* 2021; 160: 595–615.
8. Vašáková M, Selman M, Morell F, et al. Hypersensitivity pneumonitis: current concepts of pathogenesis and potential targets for treatment. *Am J Respir Crit Care Med* 2019; 200: 301–308.
9. Jacob J, Odink A, Brun AL, Macaluso C, de Lauretis A, Kokosi M, et al. Functional associations of pleuroparenchymal fibroelastosis and emphysema with hypersensitivity pneumonitis. *Respir Med* 2018;138: 95–101.
10. Salisbury ML, Gross BH, Chughtai A, Sayyoub M, Kazerooni EA, Bartholmai BJ, et al.

- Development and validation of a radiological diagnosis model for hypersensitivity pneumonitis. *Eur Respir J* 2018; 52:1800443.
11. Baqir M, White D, Ryu JH. Emphysematous changes in hypersensitivity pneumonitis: a retrospective analysis of 12 patients. *Respir Med Case Rep* 2018;24:25–29.
 12. Jordan LE, Guy E. Paediatric feather duvet hypersensitivity pneumonitis. *BMJ Case Rep* 2015;2015:bcr2014207956.
 13. Swigris J. DELPHIning diagnostic criteria for chronic hypersensitivity pneumonitis. *Am J Respir Crit Care Med*. 2018;197:980–981. [[PubMed](#)] [[Google Scholar](#)]
 14. Fernandez Perez ER, Swigris JJ, Forssen AV, Tourin O, Solomon JJ, Huie TJ, et al. Identifying an inciting antigen is associated with improved survival in patients with chronic hypersensitivity pneumonitis. *Chest*. 2013;144:1644–1651. [[PMC free article](#)] [[PubMed](#)] [[Google Scholar](#)]
 15. Morisset J, Johannson KA, Vittinghoff E, Aravena C, Elicker BM, Jones KD, et al. Use of mycophenolate mofetil or azathioprine for the management of chronic hypersensitivity pneumonitis. *Chest*. 2017;151:619–625. [[PMC free article](#)] [[PubMed](#)] [[Google Scholar](#)]
 16. Adegunsoye A, Oldham JM, Fernandez Perez ER, Hamblin M, Patel N, Tener M, et al. Outcomes of immunosuppressive therapy in chronic hypersensitivity pneumonitis. *ERJ Open Res*. 2017;3:00016-2017. [[PMC free article](#)] [[PubMed](#)] [[Google Scholar](#)]
 17. Wuyts WA, Agostini C, Antoniou KM, Bouros D, Chambers RC, Cottin V, et al. The pathogenesis of pulmonary fibrosis: a moving target. *Eur Respir J*. 2013;41:1207–1218. [[PubMed](#)] [[Google Scholar](#)]
 18. Flaherty KR, Wells AU, Cottin V, Devaraj A, Walsh SL, Inoue Y, et al. Nintedanib in progressive fibrosing interstitial lung diseases. *N Engl J Med*. 2019;381:1718–1727.
 19. Mateos-Toledo H, Mejia-Avila M, Rodriguez-Barreto O, Mejia-Hurtado JG, Rojas-Serrano J, Estrada A, et al. An open-label study with pirfenidone on chronic hypersensitivity pneumonitis. *Arch Bronconeumol*. 2019 Nov 26; doi: 10.1016/j.arbres.2019.08.019. [[Epub](#)] [[PubMed](#)] [[CrossRef](#)] [[Google Scholar](#)]
 20. Richeldi L, Varone F, Bergna M, de Andrade J, Falk J, Hallowell R, et al. Pharmacological management of progressive-fibrosing interstitial lung diseases: a review of the current evidence. *Eur Respir Rev*. 2018;27:180074. [[PMC free article](#)] [[PubMed](#)] [[Google Scholar](#)]
 21. Kolegium Pulmonologi dan Kedokteran Respi. *Buku Ajar Pulmonologi dan Kedokteran Respirasi*. Jakarta: FK UI; 2017.